CST
Consorci Sanitari de Terrassa
Fundació Joan Costa Roma

Larga superviviente en cáncer de páncreas

Mònica Aguiló [1] | Aleydis Pisa [2] | Remei Blanco [2] | Emma Dotor [2]

[1] Residente de 4o año de Oncología Médica| [2] Adjunta de Oncología Médica. Consorci Sanitari de Terrassa.

Introducción

La neoplasia de páncreas destaca por su alta mortalidad, escasa supervivencia y es la tercera causa de muerte por cáncer en Europa (1). Encontrar largos supervivientes es inusual, por lo que a continuación se expone un caso.

Descripción del caso

Mujer de 78 años, fumadora. Antecedentes de neoplasia de mama izquierda (pT1pN0M0) en 2002.

Inicia estudio en Uruguay por dolor abdominal y síndrome constitucional con pérdida de 9kg en 4 meses.

Se realiza gastroscopia, TC abdomen que describe imagen de 4 mm en lóbulo hepático derecho y colonoscopia con pólipo compatible con adenoma tubular de bajo grado; resto sin hallazgos patológicos.

Se traslada a Cataluña para proseguir estudio:

- Analítica sin alteraciones y marcadores tumorales (MT): CEA: 2,91 ng/ml [0-3,8], Ca 19.9: 114 UI/ml [0-39].
- RMN abdominal: Tumoración pancreática de 37x24 mm con infiltración de grasa adyacente y vena esplénica, dilatación del Wirsung y adenopatías retroperitoneales.
- TC toracoabdominal (TA): Masa hipodensa de 4 cm en el cuerpo del páncreas, dilatación del Wirsung, trombosis de la vena esplénica, estenosis de la vena renal izquierda, circulación colateral gastroesplénica, tronco celíaco y arteria mesentérica superior (AMS) rodeados por la tumoración >180º y nódulos peritoneales.
- Ecoendoscopia: Lesión en cuerpo de páncreas de 4x3 cm hipoecogénica de bordes irregulares y mal delimitados que infiltra confluente esplenomesentérico y arteria esplénica, contacta con tronco celíaco, engloba parcialmente la AMS y varias adenopatías abdominales de >1 cm; con confirmación histológica de adenocarcinoma ductal de páncreas.

Concluyendo diagnóstico de adenocarcinoma de cuerpo de páncreas, invasión vascular arterial y venosa y metástasis peritoneales, estadio IV en 6/2017. Candidata a quimioterapia (QT) paliativa esquema gemcitabina + nabpaclitaxel (80% dosis por edad), que inicia en 7.2017.

Tras 6 ciclos, presenta respuesta objetiva por TC y MT.

En 3.2018, progresión de la enfermedad a nivel locoregional y peritoneal; por lo que se reinició QT paliativa con gemcitabina + nabpaclitaxel (70% dosis), con inicio en 3.2018. Tras 3 ciclos, presenta respuesta objetiva por TC y MT por lo que se completan 6 ciclos.

En 11.2018, progresión de la masa pancreática y de la carcinomatosis peritoneal, por lo que se reinicia QT con gemcitabina + nabpaclitaxel al 70%. Tras 3 ciclos, enfermedad estable en páncreas y progresión de la carcinomatosis peritoneal, por lo que se suspende.

Se propone QT esquema XELOX (oxaliplatino + capecitabina 70% de dosis) que inicia en 2.2019. En TC abdominal posterior a 4 ciclos, se objetiva control de la neoplasia de páncreas con disminución de los nódulos peritoneales; por lo que se completan 6 ciclos en 6.2019 con enfermedad estable por TC que se mantiene sin cambios en TC abdominal de control en 12.2019.

En 4.2020, progresión peritoneal por TC y MT. Se reinicia QT paliativa esquema XELOX 70% en 5.2020, completa 5 ciclos en 9.2020 y mantiene respuesta por MT y TC; por lo que se decidió suspender QT por toxicidad acumulada.

En 1.2021, progresión ganglionar a cadena ilíaca interna derecha condicionando hidronefrosis derecha. En TC TA de control a los 3 meses se describe enfermedad estable, pero aumento de la ureterohidronefrosis (UHN) derecha y aumento de MT (imágenes 1 y 2); por lo que se plantea capecitabina en monoterapia al 70% dosis, que recibe 2 ciclos y se suspende por toxicidad.

En 10.2021, progresión peritoneal de la masa pararrectal derecha con UHN y lesión pancreática estable.

Ante paciente, actualmente con 82 años, PS 1 y voluntad de tratamiento se inicia gemcitabina en monoterapia.

Imágenes

Imagen 1: Evolución del marcador tumoral Ca 19.9.

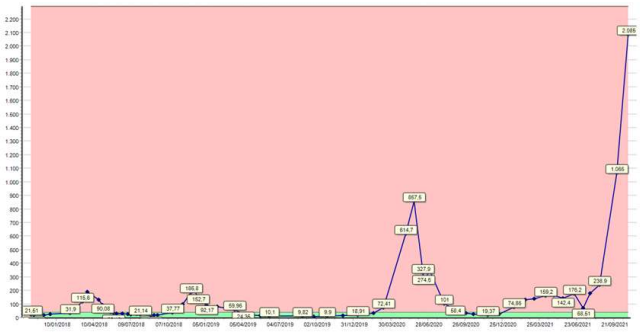

Imagen 2: Evolución del marcador tumoral CEA.

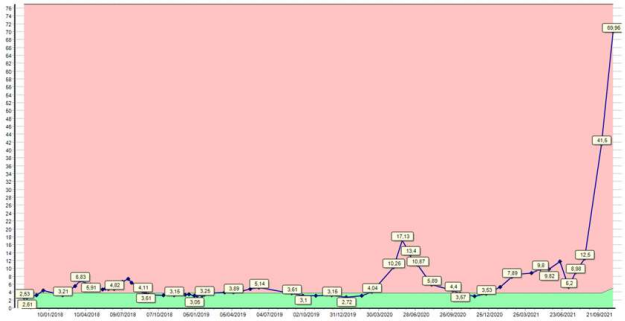

Discusión

Ante la evolución y progresión de la enfermedad, se objetiva el retratamiento con QT y las diferentes líneas de tratamiento realizadas ante mantener buena calidad de vida e intención de tratamiento; en paciente con 4 años de supervivencia en el momento actual.

Bibliografía

1. Mª A. Gómez-España,A. F. Montes, R. Garcia-Carbonero, T. M. Mercadé, J. Maurel, A. M. Martín, R. Pazo-Cid, R. Vera, A. Carrato, J. Feliu. SEOM clinical guidelines for pancreatic and biliary tract cancer (2020).

2. M. Ducreux, A. Sa. Cuhna, C. Caramella, A. Hollebecque, P. Burtin, D. Goéré, T. Seufferlein, K. Haustermans, J. L. Van Laethem, T. Conroy & D. Arnold, on behalf of the ESMO Guidelines Committee. Cancer of the pancreas: ESMO Clinical Practice. Guidelines for diagnosis, treatment and follow-up.