AVANCES EN EL TRATAMIENTO DE TUMORES DIGESTIVOS 29 SIMPOSIO INTERNACIONAL INTERNATIONAL SYMPOSIUM TTD ADVANCES IN THE TREATMENT OF DIGESTIVE TUMOURS

Complejo Hospitalario de Jaén

TERAPIA SECUENCIAL Y CAMBIO DE PARADIGMA EN EL TRATAMIENTO DEL HEPATOCARCINOMA METASTÁSICO: A PROPÓSITO DE UN CASO.

Javier Requena Aguilar[1]; Jose Antonio López López[1]; Natalia Luque Caro[1]
(1) Hospital Universitario de Jaén

INTRODUCCIÓN

El **hepatocarcinoma** es el tumor primario más frecuente del hígado. España es una zona de mediana incidencia suponiendo la 5º causa de muerte por cáncer. Se da con más frecuencia en hombres y en edades superiores a los 65 años. Hasta en un 90% de casos existe una cirrosis hepática de base, y en nuestro medio, la etiología más frecuente de la misma es la enólica. Actualmente, el sistema de estadificación de la BCLC es el más empleado para estadiar y valorar el abordaje terapéutico de cada caso (1).

Mostramos un caso tratado en nuestro Servicio con el que queremos poner en valor la **secuenciación de terapias** y la revolución a la que estamos asistiendo en el abordaje de esta patología.

CASO CLÍNICO

Varón de 63 años bebedor habitual de 1'5-2 litros de cerveza diarios. Seguía revisiones por Digestivo ante diagnóstico de cirrosis enólica. En Abril de 2016 se realizó TC toracoabdominal a raíz de estudio por un cuadro infeccioso, en el que se objetivaron numerosas lesiones focales hepáticas de distribución bilobar con intensa captación de contraste en fase arterial seguido lavado en fase portal compatible con hepatocarcinoma multicéntrico (*imágenes 1 y 2)*. A la exploración, el paciente no presentaba estigmas de hepatopatía y mantenía un buen estado general (ECOG 0). Analíticamente, destacaba trombopenia con recuento de 104.000 U/microL, sin existir alteraciones de la coagulación y con niveles de bilirrubina y albúmina normales, y alfa-fetoproteina elevada (160ng/mL). Tras estos hallazgos se estableció el diagnóstico definitivo de hepatocarcionoma multicéntrico estadio BCLC-C. Desestimadas las opciones de trasplante por la amplia afectación hepática, es derivado a nuestra consulta para valoración de tratamiento sistémico paliativo. Dado que el paciente presentaba un buen estado general y función hepática conservada (Child Pugh A6), se propone primera línea de tratamiento con **Sorafenib**. La tolerancia al mismo fue buena, presentando como toxicidad astenia G1 y síndrome de mano-pie G1. En los controles radiológicos presentó respuesta radiológica favorable, hasta Noviembre 2017, cuando se evidencia progresión hepática. Por ello, inició tratamiento de segunda línea con **Regorafenib**. La tolerancia fue aceptable, salvo por síndrome mano-pie G3 que motivó reducción de dosis permanente de 160mg/día a 120mg/día. Alcanzó una respuesta radiológica prolongada hasta que en Octubre de 2019 se objetiva progresión hepática, ósea y suprarrenal; proponiéndose una tercera línea "por uso compasivo" con **Cabozantinib**. Tras dos meses del mismo presenta deterioro clínico que motiva suspensión del tratamiento siendo éxitus en enero 2020.

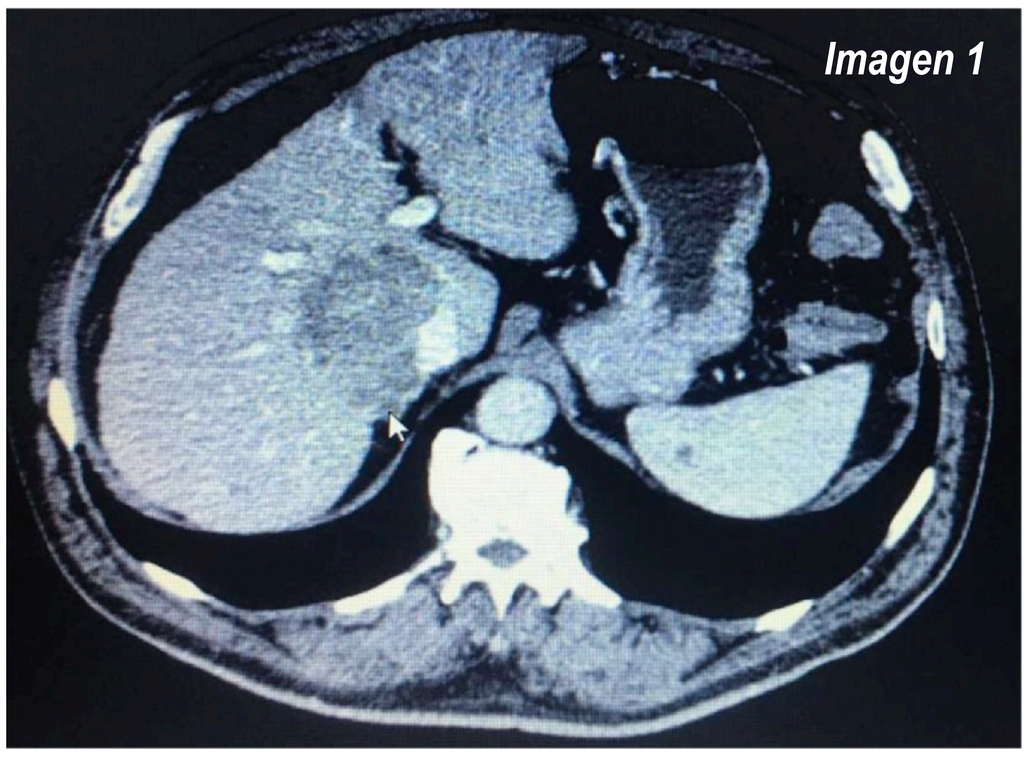

CONCLUSIONES Y DISCUSIÓN

Hasta el 2017, el hepatocarcinoma ha sufrido una época de sequía de opciones terapéuticas, siendo el Sorafenib el único tratamiento disponible tras su aprobación en 2008. Sin embargo, actualmente este escenario ha cambiado drásticamente tras la publicación de los resultados de múltiples estudios, lo que ha supuesto la incorporación de diversos fármacos a la primera (2,3) y segunda línea (4,5,6) de tratamiento sistémico. Como refleja el presente caso clínico, gracias a esta estrategia terapéutica, nuestro paciente alcanzó una supervivencia global de 44 meses, muy por encima de la descrita en la literatura con Sorafenib (10'7 meses) (7). Cabe resaltar, que a día de hoy, posiblemente la secuencia de tratamiento hubiera sido diferente tras la irrupción de la combinación **atezolizumab-bevacizumab** (3) a la primera línea de tratamiento. Por otro lado, no podemos obviar que a día de hoy el uso de estos fármacos está supeditado a la solicitud de usos compasivos ante la falta de la falta de aprobaciones en nuestro país. En conclusión, estamos asistiendo a un cambio de paradigma en el abordaje de esta entidad permitiendo mejorar la supervivencia global y calidad de vida de nuestros pacientes.

Bibliografía

(1. Reig M, et al. Diagnóstico y tratamiento del carcinoma hepatocelular. Actualización del documento de consenso de la AEEH, AEC, SEOM, SERAM, SERVEI y SETH. Med Clin (Barc). 2020. https://doi.org/10.1016/j.medcli.2020.09.022.
2. Kudo M,et al. Lenvatinib versus sorafenib in first-line treatment of patients with unresectable hepa- tocellular carcinoma: a randomised phase 3 non-inferiority trial. Lancet. 2018;391(10126):1163-73.
3. Finn RS, et al. Atezolizumab plus Bevacizumab in Unresectable Hepatocellular Carcinoma. N Engl J Med. 2020;382:1894-905.
4. Bruix J, et al. Regorafenib for patients with hepatocellular carcinoma who progressed on sorafenib treat- ment (RESORCE): a randomised, double-blind, placebo-controlled, phase 3 trial. Lancet. 2017;389(10064):56-66.
5. Zhu AX, Kang Y-K, Yen C-J, Finn RS, Galle PR, Llovet JM, et al. Ramucirumab after sorafenib in patients with advanced hepatocellular carcinoma and increased alfa- fetoprotein concentrations (REACH-2): a randomised, double-blind, placebo- controlled, phase 3 trial. Lancet Oncol. 2019;20:282-96.
6. Abou-Alfa GK, Meyer T, Cheng A-L, El-Khoueiry AB, Rimassa L, Ryoo BY, et al. Cabozantinib in Patients with Advanced and Progressing Hepatocellular Car- cinoma. N Engl J Med. 2018;379:54-63. 7. Rimassa L, Santoro A. Sorafenib therapy in advanced hepatocellular carcinoma: the SHARP trial. Expert Rev Anticancer Ther. 2009 Jun;9(6):739-45. doi: 10.1586/era.09.41. PMID: 19496710.