DIAGNÓSTICO DE SÍNDROME DE LYNCH TRAS NUEVO ESTUDIO GENÉTICO EN PACIENTE CON CÁNCER COLORRECTAL METACRÓNICO. MEDIDA COSTE-EFECTIVA

Lucía Navarro Berlanga, Rocío Plaza, Mª José Ortiz, Mª Auxiliadora Gómez, Enrique Aranda.
Unidad de Gestión Clínica de Oncología Médica, Hospital Universitario Reina Sofía, Córdoba, España.
Instituto Maimónides de Investigación Biomédica de Córdoba (IMIBIC). Universidad de Córdoba.

INTRODUCCIÓN

La mayoría de los cánceres **colorrectales** (CCR) son esporádicos (70-80%); un 20-30% tienen antecedentes familiares, de los cuales el **5-6%** presentan mutaciones implicadas en un **síndrome hereditario**. La forma más común de CCR hereditario es el **Síndrome de Lynch (SL)**, representando el 3,3% de estos tumores, con herencia autosómica **dominante**[1].

Los varones con SL tienen un **riesgo** de CCR hasta los 70 años del **46%** en comparación con el 7,3% en la población general, por otro lado, tienen una mayor probabilidad de desarrollar **CCR sincrónicos** y **metacrónicos** siendo esta última del 16% a los 10 años[2].

.

CASO CLÍNICO

Varón de 68 años sin antecedentes personales de interés.

Antecedentes familiares:

- Madre fallecida de cáncer de mama a los 58 años
- Hermano fallecido de cáncer de páncreas a los 67 años.

HISTORIA ONCOLÓGICA

Intervenido mediante **hemicolectomía izquierda** en 2006 de un **adenocarcinoma** de ángulo esplénico de **colon** pT3b pN0 (0/12) con invasión linfática y vascular, **estadio IIA**, sin enfermedad a distancia, inmunohistoquímica (IHQ) **sin falta de expresión de proteínas** reparadoras de ADN junto con **estabilidad** de **microsatélites**.

- Inició tratamiento **adyuvante** según esquema **XELOX**, **suspendiéndose** tras el 1ºciclo por un cuadro de **hepatitis aguda** secundario a VHC, comienza seguimiento y recibe tratamiento erradicador para VHC por parte de Hepatología.

- En enero de 2017, en colonoscopia de control se reseca en colon descendente un **pólipo sésil** de 2 mm y 4 pólipos en colon ascendente, con anatomía patológica (AP) compatible con pólipos adenomatosos con **displasia** de **alto grado** y 2 **adenocarcinomas**, uno de ellos sobre pólipo adenomatoso (Nivel 0 Haggit) y otro infiltrante a 70 cm del margen anal, sin enfermedad a distancia.

- En febrero de 2017 es intervenido mediante **colectomía subtotal** con AP definitiva de **adenocarcinoma** pobremente diferenciado pT1pN0(0/28) M0 **estadio I.**

Tras valoración en consultas externas de Oncología médica se remite para nueva valoración en consulta de **Cáncer Hereditario** donde se actualiza su árbol genealógico (Figura 1) y se realiza nueva IHQ sobre el tumor actual que mostraba **falta de expresión de proteínas reparadoras de ADN *MSH2* y *MSH6***, con alta inestabilidad de microsatélites (MSI-H). Se realizó **secuenciación masiva** de los genes *MSH2* y *MSH6*, completándose estudio por *MLPA* (multiplex ligation-dependent probe amplification) en el que se detecta una deleción en el exón 8 del gen ***MSH2*** asociado a **SL**.

Se completa estudio de portadores a familiares directos, iniciando seguimiento. Actualmente el paciente se encuentra **libre de enfermedad**.

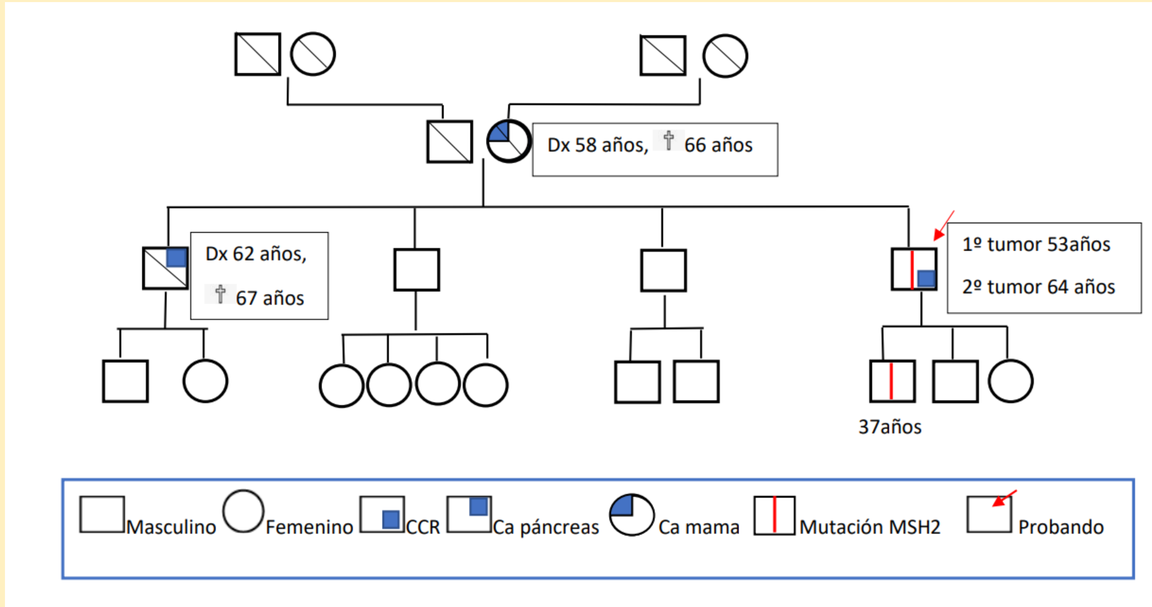

Figura 1: Árbol genealógico

DISCUSIÓN

El SL se debe a **mutaciones** patogénicas en los genes ***MMR*** *(mismatch repair)* que conducen a una pérdida de su función, especialmente en secuencias de ADN repetitivas como son los microsatélites, lo que conduce a MSI. Los cinco genes implicados son ***MLH1, MSH2, MSH6, PMS2 y EPCAM.***

La **vigilancia** intensiva en familias con SL con **colonoscopia** cada 1-2 años permite un diagnóstico y tratamiento precoz **reduciendo la morbimortalidad,** siendo su identificación fundamental para optimizar el manejo clínico en la práctica clínica.

Para su identificación se utilizan los criterios clínicos de **Ámsterdam II y Bethesda revisados**, basados en edad y antecedentes familiares. A estos criterios se les suma la realización de proteínas ***MMR* por IHQ** en el tumor logrando un aumento en la sensibilidad (87.8% vs 97.5%) y especificidad (93% vs 100%)[3] .

Las evaluaciones económicas realizadas, que tienen en cuenta el coste del cribado del paciente y las pruebas en cascada a familiares, respaldan que la realización de programas universales basados en la **realización de IHC** junto con la determinación de ***BRAF*** y metilación del promotor ***MLH1*** son medidas costo-efectivas que puede tener un impacto positivo significativo en salud pública[4].

Aunque no está establecida la realización del análisis de proteínas *MMR* en los **CCR sincrónicos** o **metacrónicos** detectados en un mismo paciente, con este caso queremos dar visibilidad a un paciente que se benefició de un nuevo análisis IHQ de *MMR/MSI* tras un segundo diagnóstico de CCR, permitiendo un **diagnóstico de SL** en una familia en la que realizar una **prevención primaria** puede tener implicaciones pronósticas.

BIBLIOGRAFÍA

1. Ladabaum U, Ford JM, Martel M, Barkun AN. American Gastroenterological Association technical review on the diagnosis and management of Lynch syndrome. *Gastroenterology*. 2015;149: 783-813.e20.
2. Moller P, Seppala T, Bernstein I, Holinski-Feder E, Sala P, Evans DG. *et al.* Cancer incidence and survival in Lynch syndrome patients receiving colonoscopic and gynecological surveillance: first report from the prospective Lynch syndrome database. *Gut* 2017; 66:464-72.
3. Gallon R, Gawthorpe P, Phelps RL, Hayes C, Borthwick GM, Santibanez-Koref M, Jackson MS, Burn J. How Should We Test for Lynch Syndrome? A Review of Current Guidelines and Future Strategies. Cancers (Basel). 2021 Jan 22;13(3):406.
4. Snowsill T, Coelho H, Huxley N, Jones-Hughes T, Briscoe S, Frayling IM, Hyde C. Molecular testing for Lynch syndrome in people with colorectal cancer: systematic reviews and economic evaluation. *Health Technol Assess* 2017; 21: 1-238.